



Behandling af interne rodresorptioner

Bjørndal, Lars; Markvart, Merete

Published in:
Tandlaegebladet

Publication date:
2018

Document version
Også kaldet Forlagets PDF

Citation for published version (APA):
Bjørndal, L., & Markvart, M. (2018). Behandling af interne rodresorptioner. *Tandlaegebladet*, 122(4), 2-6. [1381].
<https://www.tandlaegebladet.dk/behandling-af-interne-rodresorptioner>

ABSTRACT

BAGGRUND - Interne rodresorptioner opdages ofte tilfældigt på en røntgenoptagelse, og det er væsentligt at få afdækket, om der er kommunikation fra rodkanalen til rodoverfladen, inden behandling iværksættes.

PATIENTTILFÆLDE - 56-årig kvinde, henvist for rodbehandling af 2+, diagnosticeres efter CBCT pulpalt med *necrosis pulpaе et resorptio radice dentis interna* samt *parodontitis apicalis 2+*. Den interne rodresorption var uden perforation til rodoverfladen og lokaliseret i den nederste tredjedel af roden. Under operationsmikroskop blev der gennemført en kanalbehandling af +2 med udfyldning af resorptionskavitet. Der blev udrenset med roterende, manuelle og reciprokerende nikkel-titanium-instrumenter. Der blev foretaget aktiv skylning med bl.a. natriumhypoklorit. Rodfyldningen udførtes med en varm vertikal teknik med indledende applicering af tilpasset masterpoint apikalt for resorptionen. Efter syv måneder viste kontrolrøntgen heling af den apikale radiolucente zone.

KONKLUSION - Behandling af interne rodresorptioner skal iværksættes hurtigst muligt for at standse resorptionsprocessen, der ultimativt vil medføre en total nekrose samt bakterieinficeret pulpa.

EMNEORD Internal resorption | cone beam computed tomography | apical periodontitis | endodontics | warm gutta-percha



Henvendelse til førsteforfatter
LARS BJØRNDAL
labj@sund.ku.dk

Behandling af interne rodresorptioner

LARS BJØRNDAL, lektor, dr.odont., ph.d., Sektion for Cariologi og Endodonti, Odontologisk Institut, Det Sundhedsvidenskabelige Fakultet, Københavns Universitet

MERETE MARKVART, adjunkt, tandlæge, ph.d., Sektion for Cariologi og Endodonti, Odontologisk Institut, Det Sundhedsvidenskabelige Fakultet, Københavns Universitet

► Accepteret til publikation den 22. marts 2018

Tandlægebladet 2018;122;xxx-xxx

Interne resorptioner forekommer relativt sjældent, og ætiologien er ikke fuldstændigt afdækket. Resorptionen har sit udspring inde i rodkanalen, hvor celler med osteoklastisk aktivitet nedbryder dentinen. Velmanifesterede interne resorptioner, der er synlige på røntgenbilleder, antager oftest en cirkulær eller oval afgrænsning og optræder som en udvidelse af rodkanalens lumen. Interne resorptioner forekommer i tænder med pulpal inflammation eller nekrotisk væv og opstår ikke i tænder med sund pulpa (1). Når ikke alle tænder med pulpal inflammation udvikler velmanifesterede interne resorptioner, antages det, at en intakt odontoblast-prædentin region vil bevirke, at kanalvæggen kan modstå den interne resorption trods inflammatoriske stimuli (2). Hvis odontoblastcellerne går til grunde, og der herved ikke opretholdes en prædentin zone, er odontoklastiske celler således i stand til at initiere og vedligeholde resorptionsprocessen (3).

Diagnostisk kan interne resorptioner ofte erkendes på periapikale røntgenoptagelser, men det er vanskeligt at vurdere, om resorptionen har perforeret til rodoverfladen, hvis perforationen er lokaliseret facialt eller lingvalt. Ved anvendelse af Cone Beam Computer-Tomografi (CBCT) har man større sandsynlighed for at diagnosticere eventuelle perforationer til rodoverfladen (4), hvilket muliggør en optimal behandlingsplanlægning.

PATIENTTILFÆLDE

56-årig kvinde henvises for behandling af 2+ i februar 2017. Der henvises for endodontisk behandling af tanden grundet en tydelig intrakanal udvidelse i den nederste 1/3 af rodkanalen. Patienten har lette symptomer ved perkussionstest facialt på tanden.

Patienten informerer om, at tanden har fået banket en skalkrone af for flere år siden, men ellers erindres ingen traumer eller skader svarende til tanden. Der var ingen kliniske tegn på infektion såsom rødme, hævelse eller fistel. Sunde marginale forhold med pocher < 5 mm. Let ømhed registreres ved perkussionstest facialt. Tandens var avital, vurderet elektrometrisk samt med kuld spray (Green ENDO I.C.E. The Hygienic Corporation, Akron, OH, USA). Tandens havde to approksimale plastiske fyldninger. Den præoperative røntgenoptagelse fra februar 2017 viste initialt en øget radiopak zone periapikalt (Fig. 1), men der sås en reel apikal radiolucens, da behandling blev iværksat i maj 2017.

CBCT-optagelse

CBCT-optagelsen blev taget med henblik på klarlægning af resorptions-skade, herunder vurdering af eventuel perforation til knoglen facialt eller lingvalt i relation til den radiolucente udvidelse af rodkanalens nederste 1/3 på 2+. Dette var ikke tilfældet, og de tomografiske snitbilleder viste en veldefineret grænse uden perforation til knoglen i alle tre planer (Fig. 2). De viste snit blev taget svarende til den største manifestation af den ovale radiolucente zone. Apikalt på 2+ sås en radiolucens zone apikalt. Nærværende CBCT blev taget et par måneder efter det præoperative billede, hvorfor det ikke er muligt at sammenligne med det første præoperative 2-d-røntgenbillede og denne CBCT-optagelse. Den samlede diagnose svarende til pulpa og rodkanalen 2+ var *necrosis pulpaе et resorptio radice dentis interna* og svarende til det apikale parodontium 2+ *parodontitis apicalis*.

Behandling

Helbredsskema blev gennemgået, og der var ingen kontraindikation for behandling af den interne resorption, herunder udførelse af rodbehandling. Behandlingen blev præoperativt diskuteret med patienten, og efter patientaccept blev der foretaget en kanalbehandling med opfyldning af intern resorption. Der blev oplyst en prognose på ca. 80 % samt anvendelse af tre arbejdsrøntgen (Fig. 3 A, B og D). Under lokalanalgesi og operationsmikroskop blev tanden åbnet og aseptisk arbejdsfelt etableret med kofferdamanlæg, der blev afvasket med 30 % hydrogenperoxid og 10 % jod. Behandler (LB) anvendte operationsmikroskop under hele behandlingen. Endeligt rodmål blev bestemt røntgenologisk samt apexlocator til: 23 mm (Fig. 3A). Initial mekanisk udrensning med Pathfiles #6 samt Flexofiles #15-20 (Dentsply Sirona, Ballaigues, Switzerland). Som forventet ud fra diagnosen kunne der konstateres en nekrotisk kanal uden blødning og ej heller fra den resorptive kavitet. Sidstnævnte kan til en vis grad undersøges ved, at der under den afsluttende mekaniske udrensning ikke registreres blødning fra paperpoint svarende til lokalisation af den interne resorptionskavitet. Kalibrering af den apikale diameter viste, at der skulle udrenses til #50. Mekanisk udrensning blev foretaget med Reciproc #50 (VDW GmbH, Munich, Germany). Pointbilledet viste, at masterpoint kunne placeres til apikalt niveau uden at støde på den intrakanale udvidelse (Fig. 3B). Der blev undervejs skyllet med 2,5 % natriumhypoklorit svarende til 20 ml. under anvendelse af ultralyd. Som led i den medikamentelle behandling blev der foretaget ind-

læg med 17 % EDTA (2 min.), der efterfølgende blev bortsyllet med natriumhypoklorit 2,5 % og 5 % jodkaliumjodid (15 min.), der ligeledes blev bortsyllet med natriumhypoklorit 2,5 %. Efter tørlægning rodfyldtes apikalt med masterpoint #50. Som en modifikation af den vertikale teknik samt for at kontrollere den apikale rodfyldning blev masterpointen placeret apikalt med en endodontisk sonde med fortsat kontrol af rodlængden (Fig. 3C). Masterpoint blev appliceret med sealer apikalt (Tubli-Seal™, Kerr Corporation, CA, US). Der an-

Præoperativ status af 2+

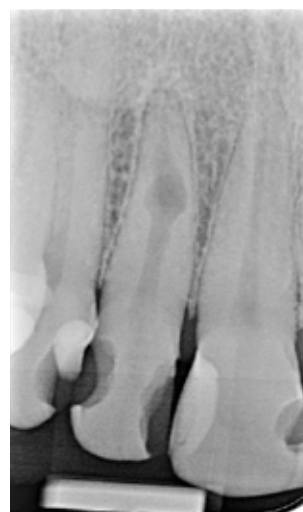

Fig. 1. Præoperativt billede af 2+ med intern resorption i nederste apikale 1/3. Bemærk, der ses apikal øget radiodensitet.

Fig. 1. Preoperative x-ray of 12 showing internal root resorption in the apical third of the root canal combined with increased radiodensity apically.

CBCT af 2+

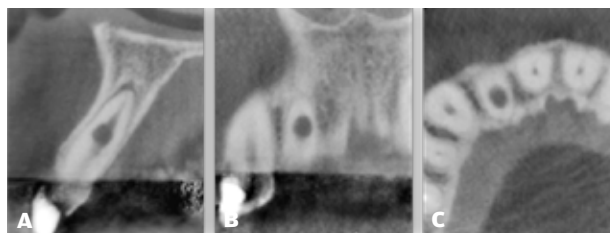


Fig. 2. CBCT-optagelse, der viser en cirkulær translucens udvidelse af rodkanalen samt en translucens zone apikalt på 2+. Sagittal plan (A), frontal plan (B) og aksialt horisontalt plan (C). Den maksimale udvidelse, der gengives her, har ikke perforation til omkringliggende knogle.

Fig. 2. CBCT with 12 displaying circular translucent enlargement of the root canal and apically translucency. Sagittal plane (A), frontal plane (B) and, horizontal plane (C). The maximal extension of the resorption has no communication to the surrounding bone.

Endodontiske arbejdsbilleder af 2+

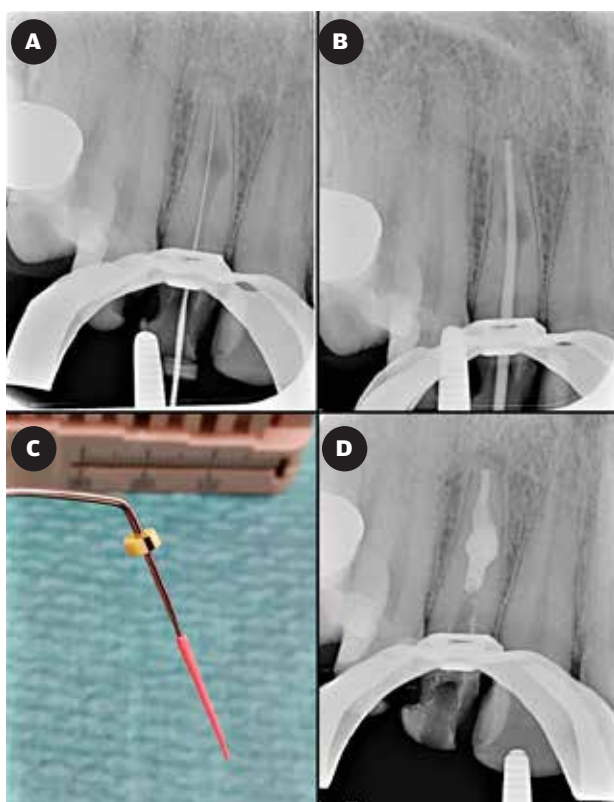


Fig. 3. Filbillede til verificering af endeligt rodmål 2+ (A). Masterpoint-billede, der viser sufficient placering uden implikationer fra resorptionskaviteten (B). Bemærk, ved den endelige placering er den apikale masterpoint placeret vha. en sonde for at undgå ukontrollerbar tilgang til den efterfølgende opfyldning af resorptionskaviteten (C). Kontrolbillede af opfyldning med varm guttaperka af den interne resorptionskaviteten (D).

Fig. 3. Radiograph of working length 12 (A). Master cone fits the apical part (B). Note, the final placement of the master cone is done with a probe to improve access before the obturation of the resorption cavity (C). Control radiograph to check the obturation of the resorption with warm gutta-percha (D).

vendtes efterfølgende en varm enhed (Elements Obturation Unit, Kerr Corporation, CA, US) til optimal tilpasning apikalt, uden at den interne udvidelse opfyldtes. Efter sealerapplikation i resten af rodkanalen anvendtes varm guttaperka med sektionvis kondensering svarende til godt 3/4 af kanalen. I resterende del af kanalen anvendtes Flowplast (Clearfil DC Core plus, Kuraray Medical, Okayama, Japan) samt plast (Herculite XRV™, Kerr Corporation, CA, US) (Fig. 4A).

Kontrol

Subjektivt var der fortsat let reaktion ved perkussionstest facialt. Objektivt observeredes sunde og normale forhold. Sammenlignet med det postoperative billede sås healing med radiologisk gendannet lamina dura apikalt efter syv måneder (Fig. 4B).

Postoperativ og kontrolstatus af 2+

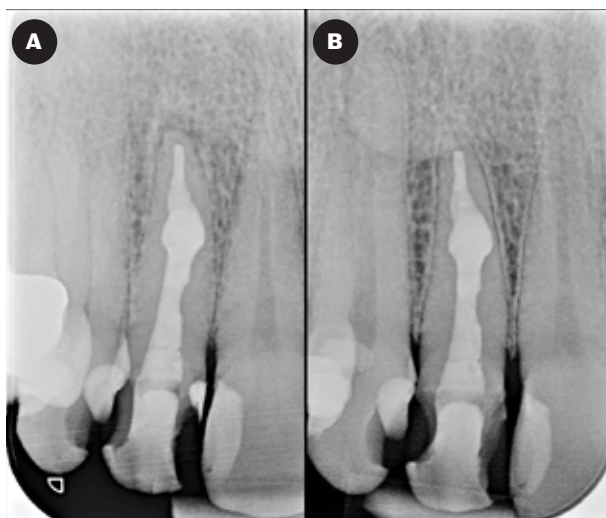

Fig. 4. Postoperativt billede af behandling af 2+ (A). Syv måneders kontrolbillede af 2+ med gendannet lamina dura apikalt (B).

Fig. 4. Post operative radiograph of 12 (A). Follow-up radiograph of 12, 7 month after treatment with intact lamina dura apical (B).

DISKUSSION

Patient henvist for endodontisk behandling af 2+ diagnosticeret med *necrosis pulpaе et resorptio radice dentis interna et parodontitis apicalis*. Der blev under operationsmikroskop udført en kanalbehandling med ekstra opfyldning af resorptionskaviteten. Kontrol efter syv måneder viste sufficient udfyldning af resorptionskaviteten samt radiologisk healing af den apikale radiolucens.

Uafhængigt af, om der er vitalt eller nekrotisk restpulpavæv i tænder med interne inflammatoriske resorptioner, tilsigter behandlingen at fjerne både det vitale inflammatoriske pulpavæv og det nekrotiske og bakterieinficerede væv, som har givet ophav til resorptionsprocessen (1). På den periapikale røntgenoptagelse af 2+ ved konsultationen i februar 2017 blev der registreret en apikal radiopacitet karakteriseret ved en knoglefortætning omkring apex. Denne tilstand benævnes også skleroserende apikal parodontitis og antages at være en lokal reaktion i knoglen på kronisk inflammatoriske stimuli (5), som ofte vil være en forudgående proces for udviklingen af en egentlig apikal radiolucens (6). Dette var også tilfældet i det aktuelle patientforløb, og da behandlingen blev iværksat efter tre måneder, var det radiopake område ændret til en egentlig radiolucent opklaring indikerende en rodkanalsinfektion. En klinisk fortolkning af dette er, at den resorptive proces må forventes at være standset, men grundet den apikale opklaring og dermed den persisterende infektion skal kanalbehandling under alle omstændigheder iværksættes.

I tilfælde af behandling med vitalt væv vil fjernelsen af det inflammatoriske væv i kaviteten ofte være vanskeligt at udføre i en behandlingsseance grundet en ofte voldsom blødning fra ka-

viteten. Udover anvendelsen af den vævsopløsende natriumhypokloritopløsning vil indlæg med calciumhydroxid derfor være en nødvendighed. Herved opnås en koagulering af vævet, og ved det efterfølgende besøg kan klumper af koaguleret væv skylles bort. Er kaviteten stor og kompleks, kan blødning persistere, og proceduren kan gentages. Anvendelsen af aktiv skylning i form af ultralyd eller evt. pumpende op- og nedadgående bevægelser i kanalen med en guttaperkapoint er i den forbindelse metoder, der bidrager til at få rensset kaviteten. Da calciumhydroxid samtidig fungerer som et medikamentelt mellemseanceindlæg ved en konventionel kanalbehandling, vil behandling over to besøg tilgodes både en aktiv samt en standset inficeret intern resorptionskavitet og kan betragtes som værende et standardforløb. I aktuelle tilfælde blev den medikamentelle behandling dog udført med anvendelse af bl.a. 5 % jodindlæg i 15 min., som mikrobiologisk har vist sig at være sammenlignelig med den bakteriereducerende effekt fra en uges mellemseance med calciumhydroxid (7).

Anvendelsen af CBCT var i dette tilfælde indiceret for at kunne diagnosticere eventuel perforation til rodoverfladen, inden behandlingen blev iværksat. Hvis der havde været kommunikation eksternt, ville det have været en fordel at anvende en cement fra calcium silicate-gruppen, såsom Biodentine eller MTA, fordi man herved optimerer muligheden for en hårdtvævsafslukning af perforationen samt reduktion af kanalvolumen. Prognosen for de regenerative behandlinger er endnu ikke klarlagt, men kasuistiske tilfælde viser positive resultater for aflukning af resorptive perforationer (8).

Anvendelsen af varm guttaperka er hensigtsmæssig svarende til aktuelle kasuistik, men også flydende kold guttaperka kan anvendes ved resorptionsskader (9). For at opnå en kontrolleret afbinding er det vigtigt, at resorptionskaviteten så vidt muligt tørlægges. Her er paperpoints utilstrækkelige til sufficent tørring, og en reel tamponering med vatpellet kan være nødvendig for at undgå en hurtig afbinding af sealer. Ved egentlig rodfyldning med varm teknik er det vigtigt tålmodigt at afvente, at guttaperkapistolen "presser sig selv retur" ud af kanalen. Dette tager betydeligt længere tid ved behandlinger som aktu-

Klinisk relevans

Interne resorptioner opdages ofte tilfældigt i forbindelse med radiologiske optagelser, som er taget med andet formål. Hvis tilstanden opdages og behandles tidligt, vil prognosen være god; der vil være nekrotisk pulpavæv koronalt for resorptionskaviteten, og der vil være inflammatorisk væv med resorptive egenskaber i selve kaviteten samt vittalt radikulært pulpavæv apikalt for denne. Uden behandling vil den resorptive proces fortsætte, til alt pulpavæv er nekrotiseret, og der vil være risiko for, at der udvikles kommunikation til rodoverfladen. Ingen eller afventende behandling vil medføre en forringet prognose, så der er ingen gavn af at holde interne resorptioner under observation, da de slutteligt vil ende med en total rodkanalsinfektion.

elle patienttilfælde end ved en konventionel rodfyldning med varm guttaperka uden intern resorption.

Konkluderende viste dette patienttilfælde, at konventionel rodbehandling med anvendelse af en modificeret varm vertikal guttaperkateknik succesfuldt kan behandle en tand med intern resorption og apikal opklaring i ét besøg, herunder anvendelse af bl.a. 5 % jodindlæg som medikamentelt indlæg. Ved aktive interne resorptive læsioner, hvor blødning fra det inflammatoriske resorptive væv må forventes, er behandling med calciumhydroxid over to besøg den anbefalede standard.

Der er ingen gevinst ved at observere resorptionsprocessen; derfor er det generelt vigtigt at iværksætte den endodontiske behandling så hurtigt som muligt, efter en intern resorption er diagnosticeret. Nylig præliminær rapport viser, at en regenerativ behandlingsstrategi kan medvirke til aflukning af resorptive perforationer ved tilfælde med intern resorptionsskade og perforation eksternt, men mere klinisk data er nødvendigt til at understøtte sådan en behandling. ♦

ABSTRACT (ENGLISH)

TREATMENT OF INTERNAL ROOT RESORPTIONS

BACKGROUND - Internal root resorptions are often detected coincidentally on x-rays used for other reasons. Prior to treatment it is crucial to determine if there is a communication between the root canal system and the bone.

CASE STUDY - 56 year old female was referred for endodontic treatment of 12. The CBCT confirmed an internal root resorption in the apical third of the root canal, without perforation to the root surface. The tooth was non-vital and diagnosed with apical periodontitis. Using a microscope the root canal treatment was completed and the resorption cavity was filled.

The root canal was prepared with rotating, manual and reciprocating NiTi instruments. Active irrigation was performed with sodium hypochlorite. The obturation procedure was a combination of warm vertical technique with initial application of a master cone placed apically to the resorption. Seven months later, the control x-ray showed healing of the apical radiolucent zone.

CONCLUSION - Treatment of internal root resorption should be initiated as soon as possible to stop the resorption process, which otherwise ultimately leads to pulp necrosis and bacterial infection.

LITTERATUR

1. Gabor C, Tam E, Shen Y et al. Prevalence of internal inflammatory root resorption. *J Endod* 2012;38:24-7.
2. Wedenberg C. Evidence for a dentin-derived inhibitor of macrophage spreading. *Eur J Oral Sci* 1987;95:381-8.
3. Wedenberg C, Lindsbog S. Experimental internal resorption in monkey teeth. *Endod Dent Traumatol* 1985;1:221-7.
4. Khojastepour L, Moazami F, Babaei M et al. Assessment of root perforation within simulated internal resorption cavities using cone-beam computed tomography. *J Endod* 2015;41:1520-3.
5. Eliasson S, Halvarsson C, Ljungheimer C. Periapical condensing osteitis and endodontic treatment. *Oral Surg Oral Med Oral Pathol* 1984;57:195-9.
6. Chazel JC, Tramini P, Valcarcel J et al. A comparative analysis of periapical health based on historic and current data. *Int Endod J* 2005;38:277-84.
7. Kvist T, Molander A, Dahlen G et al. Microbiological evaluations of one- and two-visit endodontic treatment of teeth with apical periodontitis. A randomised, clinical trial. *J Endod* 2004;30:572-76.
8. Kaval ME, Güneri P, Çali kan MK. Regenerative endodontic treatment of perforated internal root resorption: A case report. *Int Endod J* 2018;51:128-37.
9. Bjørndal L, Rud, V. **Behandling af cervikale resorptioer – gennemgang af 4 patienttilfælde. Tandlægebladet 2018 (submitted).**

Annonce